

# La migraine – une maladie incurable ?

Dr. med. dent. Paul Engel, Nidau

## Résumé

Cet exposé présente les cas de 109 patients et patientes qui souffraient de migraines et de céphalées. Il fait état de leurs symptômes avant et après le retrait des amalgames. Ces patientes et patients ont tous expressément souhaité le retrait de leurs amalgames dans le but et l'espoir d'améliorer leur santé. Après la fin du traitement et après des intervalles d'observation plus ou moins longs, 69% estimaient leur état de santé comme étant bien meilleur, 14% l'estimaient meilleur, 10% un peu meilleur, 7% ne constataient aucune amélioration. Aucun patient n'a dit aller moins bien.

## Introduction

*"En Suisse, une personne sur six souffre d'attaques de migraine. Et beaucoup d'entre elles ne peuvent plus assumer leur travail professionnel sans l'aide de médicaments. Car les migraines ne sont toujours pas guérissables. Depuis un certain temps, on attribue ces maux à une déficience génétique. Si l'on pouvait localiser précisément le gène responsable, une thérapie efficace, voire même une guérison, seraient envisageables."*

Voici comment, lors d'une émission médicale télévisée sur les migraines, début avril de cette année, on faisait le point sur les connaissances médicales au sujet des migraines. Il s'agit là d'idées souvent exprimées par la médecine officielle concernant cette maladie.

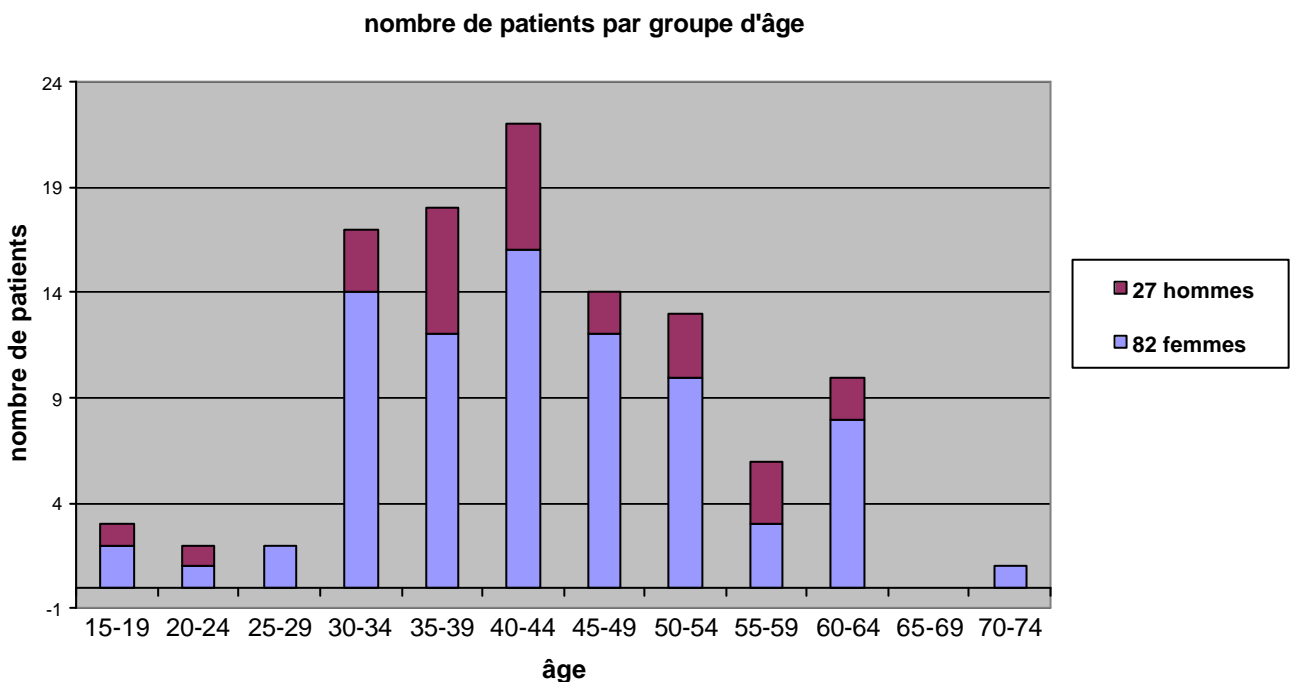
Aujourd'hui, c'est une opinion que je ne partage plus. Car depuis 10 ans, dans mon cabinet dentaire, je travaille sans amalgame. Et durant cette période, de nombreux patients à qui j'avais enlevé les amalgames ont affirmé que leurs migraines et céphalées avaient diminué, voire complètement disparu.

En août 1998 je publiais, dans la "Revue mensuelle suisse d'odonto-stomatologie", un article intitulé "Observations sur la santé avant et après le retrait des amalgames" (1). J'y analysais les cas de 52 patientes et de 23 patients des années 1994 à 1998 auxquels on avait enlevé les amalgames. Depuis cette époque, j'ai traité trois fois plus de patients. Dans cette étude-ci je me propose de discuter la manière dont le retrait des amalgames a agi sur les migraines et les céphalées, les symptômes les plus souvent cités dans mon premier article (1).

## Résultats

Les patients souffrant de migraines ou de céphalées, mentionnés dans la publication précédente, sont également retenus dans ce travail. Les rapports médicaux remontant à 1994 -1998 ont été repris et si possible complétés, car la durée du résultat obtenu est importante pour l'estimation de l'efficacité du retrait des amalgames. Ils sont complétés par des cas nouveaux des années 1998 à

2003. Au total le présent travail fait état de 82 patientes et de 27 patients qui se plaignaient de migraines ou de céphalées avant le retrait des amalgames. Les 109 patients figurent dans le tableau récapitulatif et leurs cas sont présentés dans les rapports médicaux qui se trouvent en appendice. Comme cela était spécifié dans la publication de 1998 les symptômes de migraines et de céphalées ne sont pas isolés mais apparaissent souvent avec d'autres symptômes. Pourtant, pour des raisons de place, le tableau ne prend en considération que les symptômes les plus couramment mentionnés en relation avec les migraines et de céphalées, qui sont: les nuchalgies (48 x), les problèmes d'estomac et d'intestins (37x), les vertiges (30x), les paresthésies (22x), les douleurs dorsales (17x), l'épuisement (15x), les problèmes psychiques (15x), les troubles de la vue (15x), les allergies (14x), les douleurs articulaires (11 x), des sinusites (10x), des problèmes d'épaules et de bras (9x), la fatigue (9x), les douleurs rhumatismales (6x). Les symptômes plus rarement mentionnés figurent dans les rapports médicaux qui se trouvent en appendice. Les patients font souvent la distinction entre migraine et céphalée. Parfois un seul symptôme est signalé, parfois les deux. Parmi 109 patients, 69% estiment qu'après le retrait des amalgames leur santé s'est "beaucoup améliorée", 14% "améliorée", 10% "un peu améliorée" ; 7% ne remarquent aucun changement. Personne ne mentionne une aggravation. Le fait que 3x plus de femmes que d'hommes se plaignent de migraines est remarquable, mais correspond aux constatations faite par la médecine officielle. Voir à ce sujet le diagramme ci-dessous où les patients sont répartis selon le sexe et l'âge lors du traitement. L'âge a été déterminé par rapport à la date du retrait des premiers amalgames.



Le diagramme ne dit rien sur le début des migraines. Les rapport médicaux ne précisent pas non plus ce début, vu que la question n'a pas été posée explicitement aux patients. Mais il est toutefois intéressant de constater que ce sont les femmes atteintes de migraines et de céphalées qui souhaitent le plus souvent le retrait de leurs amalgames après l'âge de 30 ans.

### **Matériaux et méthodes**

Des précautions spécifiques sont prises lors des retraits d'amalgames.

1. Digue Kofferdam (pour des patients très sensibles aussi étanchée avec Oraseal)
2. Aspiration Clean-Up.
3. Apport d'oxygène et
4. Utilisation de fraises neuves en métal dur, afin de limiter au minimum le développement de chaleur.

Lors d'obturations directes avec des composites, une base/fond de cavité avec verre ionomère photopolymérisable Vitrebond s'est révélé très utile. Depuis que je l'utilise je n'ai vu que très peu de douleurs postopératoires après la pose.

### **Discussion**

Pourquoi un patient avec de nombreux amalgames ne souffre-t-il pas de migraines, alors qu'un autre avec peu d'amalgames subit de fortes attaques? Voici la réponse que je propose: dans une population donnée on retrouve des sensibilités différentes. Je renvoie à ce sujet au diagramme de mon travail de 1998 (1) qui reprend les considérations du professeur O. Wassermann de Kiel (2) démontrant ces sensibilités différentes dans une population donnée.

Voici une image simple que j'emploie volontiers pour illustrer les problèmes de migraines ainsi que d'autres symptômes provenant de la toxicité de l'amalgame: le système nerveux réagit en certains domaines comme s'il était "mal isolé". Il réagit à certaines impulsions bien plus sensiblement que la normale et reste plus longtemps dans un état d'irritation. Dès que l'effet toxique du métal lourd se réduit, le système nerveux se tranquillise et se normalise.

Voici une autre image que j'emploie également, c'est celle du tonneau rempli de poison qui déborde. Dès que le niveau du métal toxique s'abaisse, le débordement s'arrête et les symptômes se réduisent assez rapidement. Mais ils réapparaissent à nouveau aussitôt que des métaux lourds ou d'autres poisons font remonter le niveau.

Les 2 cas suivants illustrent ces affirmations: La patiente 217 (S.L.) qui connaissait de fortes migraines et également d'autres symptômes, ressentit une amélioration significative de sa santé dès qu'une partie seulement de ses amalgames fût enlevée.

La patiente 49 (H.A.) avait constaté que ses maux de tête avaient disparu après le retrait des amalgames, mais avaient repris après l'introduction d'une nouvelle prothèse partielle, métallique, en chrome-cobalte-molybdène. Son état ne s'améliora qu'après la mise en place d'une prothèse en résine sans métal.

Il se confirme - ce qu'avaient déjà démontré les recherches de 1998 - que les symptômes de migraine et de céphalée disparaissent relativement rapidement lors du retrait des amalgames, plus rapidement que les problèmes d'estomac et d'intestin, d'articulations et de rhumatismes. Cela justifie pour le moins la supposition que, dans de tels cas, outre l'élimination de l'amalgame, celle du métal lui-même avec ses qualités physiques spécifiques pourrait avoir une influence. La suppression de phénomènes électriques induits par le métal au niveau de la tête ne pourraient-ils

pas avoir des influences ? La disparition rapide des migraines et des céphalées après le retrait des amalgames pourrait donc aussi s'expliquer par le fait que, dans la plupart des cas, je n'ai plus utilisé aucun métal, ni même de l'or, pour remplacer les amalgames.

La plupart des patients, pour des raisons financières, désiraient des obturations en composit, même lors qu'elles étaient très grandes. Cependant, chaque fois que des solutions plus coûteuses étaient possibles ou indiquées, j'ai utilisé des Inlays sans métal, des couronnes ou ponts en résine, en céramique ou en zircone.

Naturellement cette réflexion laisse ouverte toute une série de questions. En voici quelques-unes: Comment expliquer les réactions négatives juste après le retrait des amalgames? Les précautions envers les patients gravement atteints furent-elles insuffisantes?

Les patients ont-ils subi simultanément une désintoxication libérant des dépôts de métaux lourds? Cette désintoxication était-elle éventuellement trop agressive (cf. Pat. no. 218, K.C.) ou inappropriée ? Beaucoup de patients traités avec succès n'ont pas suivi de cure de désintoxication du tout.

Souvent, d'autres symptômes observés parallèlement avec la migraine disparaissent aussi rapidement que celle-ci. On peut se demander s'il ne s'agissait pas également d'une suite d'intoxications au métaux lourds.

Les nuchalgies ne pourraient-elles pas être interprétées comme des symptômes d'intoxication d'une musculature particulièrement sensible? Des exemples d'autres maladies où toxines et nuchalgies sont liées sont par ailleurs suffisamment connus (méningite, tétanos).

La constatation qui me paraît la plus importante est cependant la suivante : l'amélioration de la santé consécutive à l'élimination des amalgames a un effet durable dans la plupart des cas.

L'exemple le plus documenté à ce sujet date de l'année 1989 (Pat. no. 73, V.A.).

Une publication récente d'origine suédoise (3) arrive aux mêmes conclusions. Sur 463 patients examinés, plus de 70% des cas montraient une amélioration durable de la santé après le retrait des amalgames ou d'autres métaux lourds.

## **Remarques finales**

Les défenseurs des amalgames disent parfois que l'amalgame ne peut être en aucun cas une cause de migraines, car les migraines étaient déjà connues à l'époque romaine, bien avant les amalgames. Cependant ne devraient-ils pas prendre en considération que l'humanité connaît le problème des métaux lourds depuis des centaines d'années ? Les intoxications au plomb étaient fréquentes dans l'antiquité ; y a-t-il donc une si grande différence entre une intoxication au plomb et une intoxication au mercure ?

Les sceptiques disent également qu'une recherche, se basant uniquement sur des déclarations de patients avant et après le retrait des amalgames, n'est pas scientifique car elle reposerait uniquement sur des appréciations subjectives.

On rétorquera qu'il n'existe aucune autre méthode que d'interroger patients et patientes, de les écouter et de leur faire confiance.

Dans une étude scientifique, l'anamnèse et la catamnèse (rapport de l'efficacité d'un traitement) des patients devraient certes occuper un espace plus grand que ce ne fut possible dans la présente recherche.

La recherche moderne sur la migraine, maladie difficilement compréhensible pour ceux qui n'en souffrent pas, a pour but particulier de rendre cette maladie socialement plus acceptable en démontrant qu'il ne s'agit aucunement de patients hypocondriaques qui succomberaient à des symptômes imaginaires. Elle a pu prouver par des méthodes scientifiques nouvelles que la maladie provenait d'une sensibilité exagérée du système nerveux central et autonome. Ce qui surprend, ce sont les grandes différences individuelles des formes de migraine.

Que penser quand des patients, souffrant de migraines dont l'anamnèse est digne de foi, prétendent que leurs attaques qui durent depuis de longues années ont disparu après le retrait de l'amalgame?

La migraine est une maladie beaucoup trop douloureuse pour qu'un patient parle d'une amélioration ou même d'une guérison si celles-ci n'avaient pas effectivement eu lieu.

Un professeur d'université, spécialiste des amalgames, a proposé de constituer des groupes de contrôle. Des personnes ayant des amalgames et des problèmes de santé, mais ne voulant pas enlever les amalgames pourraient former un groupe de contrôle. La comparaison entre ces deux groupes montrerait si c'est vraiment le retrait des amalgames qui aurait amélioré l'état de santé des patients.

Cette méthode est irréalisable dans un cabinet privé de dentiste, car un tel groupe de contrôle existe en principe déjà : c'est le "groupe" de tous les patients avec migraines et céphalées, traités jusque à présent sans succès par la médecine officielle et qui n'ont pas encore entendu parler des problèmes que pourraient poser les amalgames.

Permettez-moi toutefois une question : pourquoi une clinique universitaire ne conduirait-elle pas elle-même une telle recherche justement avec des patients qui souffrent de migraines et de céphalées ?

Un médecin-chef d'une clinique neurologique, spécialiste connu dans la recherche sur la migraine, a donné, mi-mai 2003, une longue interview sur cette maladie à la radio suisse alémanique. Il y parlait de méthodes éprouvées et nouvelles, de diagnostic et de thérapie de la migraine et de causes possibles de la maladie. Malheureusement le mot amalgame et métaux lourds n'a pas été prononcé.

N'aurait-on pas négligé la possibilité d'une intoxication par les métaux lourds en tant que facteurs importants et à prendre au sérieux à l'origine des migraines et des céphalées? Ou a-t-on tout simplement sous-estimé le rôle que pourrait jouer l'amalgame dans cette maladie?

Cette étude s'adresse à mes collègues dentistes tout autant qu'aux médecins généralistes. Elle se veut une impulsion afin que, lors de céphalées et migraines, ces maladies dites inguérissables, on prenne en considération la possible présence d'amalgames et de métaux lourds.

## **Littérature**

(1) Engel.P. : Beobachtungen über die Gesundheit vor und nach Amalgamentfernung (observations sur la santé avant et après le retrait des amalgames). Schweiz Monatsschr f Zahnmedizin. Vol 108 8/1998. S. 811-813. Le tirage séparé de cet article peut être relu en français sur le site [www.amalgam-info.ch/engel.htm](http://www.amalgam-info.ch/engel.htm)

(2) Wassermann O.: Kieler Amalgamgutachten 1997. Cette publication peut être commandée chez GZM Seckenheimerstr. 11, 68239 Mannheim.

(3) Lindh U. et al.: Removal of dental amalgam and other metal alloys supported by antioxidant therapy alleviates symptoms and improves quality of life in patients with amalgam-associated ill health. Neuroendocrinol Lett. 2002 Oct-Dez; 23(5-6): 459-82.

### **Remerciements**

Je tiens à remercier tout particulièrement M. et Mme Pierre et Catherine Balmer, ainsi que Mme Thérèse Marthaler pour leur très précieuse collaboration lors de la traduction en français.

15 août 2003



## Appendice

### Rapports médicaux de 109 cas de migraine et de céphalées

#### **Patient n° 2** S.M., m 1955

**céphalées**, tensions dans la nuque, troubles de l'équilibre, héméralopie, vision double (voit parfois doubles les lignes de sécurité sur la route), scintillements sur les côtés du champ visuel  
12 amalgames, première élimination d'amalgame en déc. 92, dernière élimination d'amalgame en sept. 93  
juin 96 : plus aucun vertige, pratiquement plus de céphalées, plus aucune double vision, amélioration des tensions dans la nuque d'environ 70 %  
nov. 97 : amélioration durable de l'état de santé  
mai 01 : état de santé absolument bon  
sept. 02 : idem  
Evaluation par le patient de son état de santé: beaucoup mieux.

#### **Patient n° 4** N.U., f 1963

nausées permanentes, vertiges, problèmes auditifs, pertes et prises soudaines de poids, prédisposition aux sinusites, problèmes abdominaux, chute des cheveux, douleurs articulaires, acouphènes, état d'épuisement, allergies, paresthésies, **migraines** très graves, **céphalées** très fortes, a eu une hépatite aiguë, du rhumatisme et de l'arthrite, des angoisses et de grosses dépressions, des troubles de la digestion et des douleurs articulaires, des tensions dans la nuque  
14 amalgames, première élimination d'amalgame en juin 95, dernière élimination d'amalgame en mai 96  
mai 96 : se sent déjà en bien meilleure santé  
sept. 97 : sent son état de santé s'améliorer continuellement, plus de chute de cheveux, plus aucune douleur articulaire, a repris une activité professionnelle  
avril 98 : se sent incomparablement mieux sur le plan de la santé, également beaucoup plus stable sur le plan psychique, pratiquement plus "misanthrope", amélioration des acouphènes, amélioration de l'audition, pratiquement plus aucune douleur articulaire ni aucun problème au niveau de la nuque, pratiquement plus de chute de cheveux, plus de symptômes d'épuisement, travaille sans problème à 70 % (autrefois, quasiment inapte au travail), toujours des problèmes gastriques  
mai 03 : n'a plus du tout de migraines et de céphalées, tous les symptômes de maladie ont disparu à l'exception de problèmes hépatiques et intestinaux, simultanément parfois un mal de dos  
Evaluation par la patiente de son état de santé: beaucoup mieux.

#### **Patient n° 6** W.H., f 1951

tensions dans la nuque, **céphalées** très importantes venant de la nuque et se transmettant à la tête "comme un éclair froid", douleurs semblables à "des trous dans la tête", **migraines**, nausées permanentes, envies de vomir extrêmement intenses, douleurs dans le dos, troubles de l'équilibre, douleurs ophtalmiques durant des heures et des jours, pieds et mains froids, faiblesse dans les genoux et les jambes, ces dernières étant quelque fois ankylosés, paresthésies dans les extrémités, goût de métal, problèmes gastriques et intestinaux, sensibilité aux changements de temps, douleurs rhumatismales, dépressive et désespérée qu'aucun médecin ne trouve d'explication et que l'on qualifie les symptômes de purement "psychosomatiques", qu'on veuille même l'envoyer voir un psychiatre, ne croit pourtant pas qu'elle "soit folle", haineuse, agressive, ne peut pratiquement plus réfléchir correctement, a l'impression d'avoir le crâne qui explose, pratiquement inapte au travail  
15 amalgames, première élimination d'amalgame en oct. 94, dernière élimination d'amalgame en oct. 95  
oct. 95 : marche mieux, moins de faiblesse dans les jambes  
août 96 : forte amélioration des troubles de l'équilibre, nette amélioration des céphalées, beaucoup plus motivée, meilleur moral, de temps en temps encore des paresthésies dans les mains, plus d'acidité dans l'estomac, amélioration des douleurs du dos, plus de nausée, plus de goût de tôle  
oct. 97 : a repris un travail de veilleuse, se sent assez d'énergie le soir "pour arracher des arbres", ne s'est jamais sentie aussi bien depuis des années, amélioration continue de son état de santé  
juil. 98 : nouvelles améliorations sur le plan physique et psychique, beaucoup moins dépressive qu'avant, "a une nouvelle vie"  
mai 03 : beaucoup moins de migraines que précédemment, mais depuis 1 année des problèmes d'arthrose  
Evaluation par la patiente de son état de santé: beaucoup mieux



**Patient n° 7** R.H., f 1952

très nombreuses **migraines** et **céphalées**, inflammation des sinus maxillaires  
15 amalgames, première élimination d'amalgame en févr. 93, dernière élimination d'amalgame en juin 94  
mai 95 : nette amélioration des céphalées  
nov. 96 : céphalées liées à des vomissements en raison de problèmes au pylore  
févr. 98 : a eu, en juillet 97, une infection intestinale sévère avec séjour à l'hôpital, a aujourd'hui encore des problèmes gastriques et intestinaux, toutefois beaucoup moins de céphalées comparé à autrefois (la dernière fois remonte à 5 semaines)  
juin 00 : encore une sinusite à gauche et une névralgie, de même que des problèmes rénaux, mais un état de santé sensiblement meilleur  
mars 02 : plus de céphalées, état de santé incomparablement meilleur  
Evaluation par la patiente de son état de santé: beaucoup mieux

**Patient n° 8** K.M., f 1946

**céphalées** importantes et très fréquentes, problèmes de nuque  
14 amalgames, première élimination d'amalgame en juin 91, dernière élimination d'amalgame en nov. 95  
Après chaque élimination d'amalgame, toujours de très fortes céphalées  
janv. 96 : encore beaucoup de céphalées  
mars 97 : idem  
mars 98 : légère amélioration des céphalées, toujours des problèmes de nuque.  
juil. 00 : idem  
3.01 : encore des problèmes de digestion et des douleurs articulaires  
Evaluation par la patiente de son état de santé: un peu mieux

**Patient n° 11** K.G., m 1934

très nombreuses **migraines**, dont certaines extrêmement fortes  
11 amalgames, première élimination d'amalgame en déc. 94, dernière élimination d'amalgame en oct. 96  
Dès l'élimination de la moitié des amalgames, nettement moins de migraines  
juin 97 : n'avait plus aucune migraine  
avr. 98 : n'a pour ainsi dire plus jamais de migraine (la dernière remonte à 2 ans !)  
juil. 01 : n'a pour ainsi dire plus de migraines  
sept 02 : idem  
Evaluation par le patient de son état de santé: beaucoup mieux

**Patient n° 12** R.K., m 1943

très nombreuses **céphalées**, **migraines**, problèmes gastriques et intestinaux  
13 amalgames, première élimination d'amalgame en déc. 93, dernière élimination d'amalgame en nov. 96  
déc. 93 : élimination d'un morceau d'amalgame de l'ancienne alvéole. Par la suite, moins de céphalées, le patient décide de faire enlever tous les amalgames  
nov. 96 : toujours des céphalées, mais moins fréquentes et moins intenses ; toujours des troubles digestifs mais plus de brûlures d'estomac, nette amélioration de l'état général  
févr. 98 : se sent de mieux en mieux, n'a plus jamais eu de céphalée  
déc. 00 : a eu dernièrement quelques céphalées (par temps de foehn et lors de stress), par contre les migraines ont complètement disparu  
déc. 02 : céphalées occasionnelles par changement de temps  
Evaluation par le patient de son état de santé: beaucoup mieux

**Patient n° 13** V.L., f 1937

**migraines**

9 amalgames, première élimination d'amalgame en juin 95, dernière élimination d'amalgame en oct. 95  
juil. 96 : migraines moins intenses et moins fréquentes  
nov. 97 : migraines pratiquement disparues  
avr. 01 : le succès perdure  
oct. 02 : idem  
Evaluation par la patiente de son état de santé: beaucoup mieux

**Patient n° 16** M.M., f 1963

**migraines** et **céphalées**, surtout pendant les règles, vertiges, problèmes gastriques et intestinaux  
6 amalgames, première élimination d'amalgame en déc. 94, dernière élimination d'amalgame en janv. 97

sept.95 : disparition des migraines, des céphalées, des vertiges

oct. 97 : idem

déc. 00 : a eu le syndrome du « coup du lapin », a à nouveau beaucoup de migraines, accompagnées de paresthésies dans les mains

Evaluation par la patiente de son état de santé: pas d'amélioration

**Patient n° 19** S.D., f 1941

**céphalées, migraines**, allergies

12 amalgames, première élimination d'amalgame en mars 91, dernière élimination d'amalgame en mars 92  
sept. 92 : la patiente se sent en meilleure santé

juil. 95 : la patiente a été opérée d'un cancer du sein et a eu des rayons

janv. 97 : pratiquement plus jamais de céphalées, plus aucune migraine

janv. 98 : depuis décembre 97, à nouveau quelques céphalées, pense que cela peut aussi provenir de médicaments forts ; amélioration au niveau des allergies

déc. 00 : a de nouveaux problèmes de santé (opération d'un cancer du sein), céphalées certainement bien améliorées

Evaluation par la patiente de son état de santé : mieux

**Patient n° 23** R.G., f 1949

état d'épuisement, problèmes ophtalmiques (vision double au cinéma, scintillements), problèmes gastriques et intestinaux, céphalées, **migraines**, tensions dans la nuque, dépressions

11 amalgames, première élimination d'amalgame en juin 93, dernière élimination d'amalgame en août 97  
août 97 : encore des problèmes gastriques et intestinaux, néanmoins nette amélioration de l'état de santé, plus de tensions dans la nuque, nettement moins de céphalées, plus de problème ophtalmique, plus stable psychologiquement

avril 98 : également une nette amélioration des problèmes gastriques et intestinaux, disparition de l'état d'épuisement, bien meilleur état psychique

août 00 : a eu une opération du cœur (ce qui exige actuellement une prophylaxie d'endocardite), problèmes d'estomac et intestins vont un peu mieux

Evaluation par la patiente de son état de santé: mieux

**Patient n° 24** D.D., f 1934

**migraines** venant de la nuque, rhumatismes des parties molles, troubles du sommeil, dépressions, problèmes gastriques et intestinaux

13 amalgames, première élimination d'amalgame en sept. 95, dernière élimination d'amalgame en mai 96  
mai 96 : moins de céphalées et de migraines, moins de dépression

nov. 96 : nette amélioration des céphalées, moins fatiguée, amélioration des troubles du sommeil, amélioration importante de la dépression

juin 97 : nette amélioration de l'état de santé, sauf des problèmes gastriques et intestinaux

avril 98 : nouvelle amélioration de l'état de santé, moins fatiguée, meilleur sommeil, plus de brûlure d'estomac, beaucoup plus stable psychologiquement

nov. 00 : rhumatismes des tissus conjonctifs aussi améliorés, n'a plus de dépressions, va simplement mieux, beaucoup moins de migraines et de céphalées

mars 03 : état de santé bien meilleur, plus de dépression

Evaluation par la patiente de son état de santé: beaucoup mieux

**Patient n° 25** T.G., f 1950

**migraine**, suivie de troubles de la parole et de phénomènes de paralysie

19 amalgames, première élimination d'amalgame en sept. 95, dernière élimination d'amalgame en mai 96  
janv. 97 : moins de migraines

août 99 : le médecin diagnostique une sclérose en plaques

août 01 : a toujours de faibles accès de sclérose en plaques

mars 03 : a une très bonne phase sans céphalées et pratiquement sans accès de sclérose en plaques depuis une année

mai 03 : a de nouveau plus de migraines

Evaluation par la patiente de son état de santé: un peu mieux

**Patient n° 26** R.U., f 1950

vertiges, **céphalées, migraines**, troubles cardiaques (arythmie), paresthésies dans les bras, problèmes

gastriques et intestinaux, “nervosité intérieure”, allergie à la pénicilline  
9 amalgames, première élimination d’amalgame en sept. 95, dernière élimination d’amalgame en août 96  
sept. 96 : moins de céphalées, moins de paresthésies, moins de vertiges  
nov. 96 : également une amélioration des problèmes gastriques et intestinaux, moins de nervosité  
Evaluation par la patiente de son état de santé : beaucoup mieux

**Patient n° 27** T.M., f 1957

**céphalées**, tensions dans la nuque, douleurs lorsqu’elle lève le bras, ne peut plus se coiffer, douleurs dans le dos, problèmes visuels neurologiques (lorsqu’elle marche, elle voit parfois le sol “plus proche qu’il n’est”), vertiges, tremblements dans les mains, paresthésies dans les mains, flatulences  
10 amalgames, première élimination d’amalgame en mai 95, dernière élimination d’amalgame en mai 97  
nov. 95 : amélioration de l’état de santé, peut à nouveau bouger son bras, disparition des vertiges  
mars 96 : disparition des vertiges, disparition des paresthésies, plus aucune douleur, moins de problèmes gastriques  
janv. 98 : pratiquement tous les problèmes de santé ont disparu  
juin 98 : pour ainsi dire plus aucun problème de dos, peut retourner faire du camping avec ses enfants  
mars 00 : état de santé bien meilleur, plus de tremblements, plus de problèmes de nuque et de bras, les céphalées ont disparu  
Evaluation par la patiente de son état de santé : beaucoup mieux

**Patient n° 30** G.R., m 1962

**céphalées**, douleurs au dos, allergies cutanées  
11 amalgames, première élimination d’amalgame en nov. 95, à ce jour encore 5 amalgames présents  
déc. 95 : après l’enlèvement de 3 amalgames, a eu une très forte réaction, sous forme de céphalées  
août 97 : beaucoup moins de céphalées  
sept. 97 : a eu à nouveau une très forte réaction après l’enlèvement d’un nouveau amalgame, veut attendre avant d’enlever d’autres amalgames, a peur d’une nouvelle réaction importante  
août 00 : n’a plus de céphalées  
avril 03 : n’est plus jamais malade, n’a plus jamais de céphalées, l’allergie a beaucoup diminué  
Evaluation par le patient de son état de santé : beaucoup mieux

**Patient n° 33** K.P., f 1932

problèmes gastriques et intestinaux (côlon), douleurs abdominales atteignant le dos et irradiant les jambes, problèmes articulaires principalement dans les doigts, nausées, surtout le matin, paresthésies dans les jambes et la tête, pendant la nuit des lancées dans la tête, très fortes **migraines**, problèmes des yeux, problèmes articulaires, inquiétude permanente  
8 amalgames, première élimination d’amalgame en nov. 95, dernière élimination d’amalgame en juin 96  
juin 96 : plus aucun élançement dans la tête, plus aucune inquiétude  
nov. 96 : beaucoup moins de paresthésies, moins de problèmes gastriques et intestinaux  
Evaluation par la patiente de son état de santé : beaucoup mieux

**Patient n° 34** E.G., m 1974

allergies, **céphalées** d’une extrême intensité, **migraines** avec apparition de paralysies (peut à peine marcher, parler, entendre), vertiges, problèmes ophtalmologiques, problèmes aux oreilles  
Professionnellement en contact avec des solvants (formaldéhydes)  
5 amalgames, première élimination d’amalgame, dernière élimination d’amalgame en févr. 96  
févr. 96 : diminution de la fréquence et de l’intensité des migraines, céphalées de même intensité  
sept. 96 : moins de vertiges, migraines moins fortes et sans phénomène de paralysie  
avril 97 : nouvelle augmentation des céphalées et des vertiges, néanmoins meilleur état de santé  
déc. 98 : les migraines vont beaucoup mieux, également les vertiges  
Evaluation de son état de santé par le patient de son état de santé : beaucoup mieux

**Patient n° 35** B.S., m 1957

**céphalées**, nez en permanence bouché (sécrétions fluides), troubles du deuxième sommeil, mauvaise capacité de concentration, problèmes de mémoire  
10 amalgames, première élimination d’amalgame en janv. 96, dernière élimination d’amalgame en avril 96  
janv. 96 : augmentation des douleurs au niveau des épaules et de la nuque, principalement après l’enlèvement des amalgames  
févr. 96 : idem

avril 96 : nette amélioration de l'état général, pas de céphalée, plus d'énergie, à nouveau moins de douleurs au niveau des épaules, le nez n'est plus bouché, meilleure concentration  
Evaluation par le patient de son état de santé : beaucoup mieux

**Patient n° 36** G.K., m 1951

**migraines**, fortes **céphalées**, depuis 1990 évanouissements inexplicables (a eu pour cette raison une collision frontale en conduisant)  
9 amalgames, première élimination d'amalgame en mars 96, dernière élimination d'amalgame en août 96  
août 96 : incontestablement moins de céphalées  
sept. 01 : céphalées seulement au changement de temps  
Evaluation par le patient de son état de santé : beaucoup mieux

**Patient n° 41** M.W., m 1940

**migraines** très fréquentes, très fortes et de longue durée, vertiges, paresthésies surtout dans les bras, nausées intenses, douleurs dans le dos, tensions dans la nuque.  
7 amalgames, première élimination d'amalgame en juin 96, dernière élimination d'amalgame en mars 97  
déc. 97 : pratiquement plus aucune migraine, plus aucune paresthésie, plus aucun vertige, a l'impression d'avoir vécu "une renaissance"  
juin 98 : n'a plus jamais eu aucune migraine ; dit qu'il se sent incomparablement mieux également sur le plan psychique ; constate que ses tensions au niveau de la nuque ainsi que ses douleurs au dos ont également disparu. A l'impression "d'avoir 20 ans"  
Evaluation par le patient de son état de santé : beaucoup mieux

**Patient n° 43** R.C., f 1964

pharyngites, laryngites, angines fréquentes, **céphalées** avec tensions dans la nuque  
3 amalgames, première élimination d'amalgame en août 96, dernière élimination d'amalgame en oct. 96  
jan. 97 : céphalées moins fréquentes, mais toujours aussi fortes, amélioration des pharyngites et laryngites  
Evaluation par la patiente de son état de santé : un peu mieux

**Patient n° 45** C.R., m 1942

problèmes gastriques et intestinaux, **migraines**  
18 amalgames, en partie sous des couronnes ; première élimination d'amalgame en août 96, dernière élimination d'amalgame en janv. 97  
janv. 97 : pas d'amélioration  
sept.98 : meilleur état général  
jan. 01 : va vraiment bien  
avril 02 : idem  
Evaluation par le patient de son état de santé : beaucoup mieux

**Patient n° 48** S.J., m 1948

**céphalées** très fréquentes, problèmes gastriques (hyper-acidité), problèmes cutanés, paresthésies  
15 amalgames, première élimination d'amalgame en mars 93, dernière élimination d'amalgame en févr. 97  
sept. 97 : plus aucune céphalée, plus aucun problème gastrique  
juil. 00 : les migraines ont beaucoup diminué  
Evaluation par le patient de son état de santé : beaucoup mieux

**Patient n° 49** H.R., f 1946 céphalées, migraines, vertiges, problèmes ophtalmiques, paresthésies dans les mains, tensions dans la nuque, ne se sent pas bien du tout  
12 amalgames, première élimination d'amalgame en déc. 93, dernière élimination d'amalgame en févr. 97  
avril 97 : se sent en bien meilleure santé, quasiment plus de migraine  
août 98 : les migraines ont pratiquement disparu. "C'est le jour et la nuit"  
févr. 00 : plus du tout de céphalées, la tension dans la nuque s'est améliorée, plus de douleurs dans les épaules, la tension artérielle est normale et stable, l'état général bien meilleur  
avril 03 : à nouveau davantage de céphalées, a l'impression que cela est dû à l'introduction en mars 02 d'une prothèse métallique partielle, a le goût de métal dans la bouche. Les céphalées ont disparu quelques jours après l'élimination de la prothèse, mais reviennent quelques jours après la réintroduction  
avril 03 : introduction d'une nouvelle prothèse en résine  
mai 03 : depuis lors plus de céphalées  
Evaluation par la patiente de son état de santé : beaucoup mieux

**Patient n° 50** S.E., f 1953

**migraines**, vertiges, tensions dans la nuque, douleurs fortes, totalement inexplicables, au niveau de la poitrine et des aisselles, dans un rayon correspondant environ à la grosseur d'une balle de tennis ("Aucun médecin ne peut dire ce que j'ai")

13 amalgames, première élimination d'amalgame en sept. 96, dernière élimination d'amalgame en juin 97  
nov. 96 : nette amélioration au niveau de l'estomac et des intestins, pratiquement plus de migraine.

nov. 97 : les douleurs à la poitrine ont complètement disparu

juil. 98 : nouvelle amélioration durable de son état de santé

jan. 00 : plus de migraines

mai 01 : idem

jan. 03 : idem

Evaluation par la patiente de son état de santé : beaucoup mieux

**Patient n° 54** T.K., f 1947

vertiges, selon le médecin il s'agirait de la maladie de Menière, vision double, **migraines**

La dent 27 a été enlevée en juil. 92, depuis lors moins de vertiges

9 amalgames, première élimination d'amalgame en nov. 92, dernière élimination d'amalgame en oct. 96

juil. 96 : moins de vertiges

nov. 97 : amélioration continue, pratiquement plus jamais de vertiges

juil. 00 : plus de vertiges, plus de migraines

déc. 01 : idem

Evaluation par la patiente de son état de santé : beaucoup mieux

**Patient n° 55** S.H., f 1963

**migraines**, sensibilité à la lumière, pression derrière les yeux, vomissements, problèmes gastriques et intestinaux, vertiges

14 amalgames, première élimination d'amalgame en févr. 96, dernière élimination d'amalgame en nov. 96

jan. 97 : migraines beaucoup plus rares, uniquement des céphalées. Digestion: supporte à nouveau des plats qu'elle ne pouvait plus digérer auparavant

Evaluation par la patiente de son état de santé : beaucoup mieux

**Patient n° 58** S.H., m 1937

**migraines**, parfois des paresthésies dans les jambes, acouphènes depuis 18 ans

15 amalgames, première élimination d'amalgame en mai 95, dernière élimination d'amalgame en oct. 96

janv. 96 : nette amélioration des migraines et des paresthésies, acouphènes toujours présents

janv. 98 : idem

juin 02 : idem

Evaluation par le patient de son état de santé : mieux

**Patient n° 61** D.C., f 1979

a de fortes **migraines** avec vomissements depuis 1 –2 ans, a eu 4 amalgames occlusaux moyens chez nous il y a 8 ans

4 amalgames, première élimination d'amalgame en mai 96, dernière élimination d'amalgame en juil. 96

juil. 96 : migraines plus faibles, encore quelques légers vertiges

mai 97 : disparition des migraines, disparition des tensions au niveau de la nuque

Evaluation par la patiente de son état de santé : beaucoup mieux

**Patient n° 68** H.M., m 1960

**céphalées, migraines**, problèmes gastriques et intestinaux (de type maladie de Crohn)

6 amalgames, première élimination d'amalgame en juin 96, dernière élimination d'amalgame en janv. 97

févr. 97 : plus de migraine, beaucoup moins de céphalées

févr. 98 : dernier cas de migraine en décembre 1997, problèmes gastriques et intestinaux toujours actuels

juin 00 : le patient a eu une grave colite, est remis maintenant

mars 03 : plus de migraines

Evaluation par le patient de son état de santé : beaucoup mieux

**Patient n° 71** K.J., f 1935

troubles du rythme cardiaque, paresthésies dans les bras et les jambes, vertiges, **céphalées**

4 amalgames, première élimination d'amalgame en avril 96, dernière élimination d'amalgame en avril 96  
févr. 97 : disparition des céphalées, disparition des sensations bizarres "comme si une partie de la tête s'en allait", disparition des paresthésies  
mars 98 : persistance de l'amélioration  
mai 01 : idem  
sept. 02 : idem  
Evaluation par la patiente de son état de santé : beaucoup mieux

**Patient n° 72** J.N., f 1970

sensibilité à la lumière, problèmes ophtalmiques (ne peut plus supporter la lumière du soleil), douleurs dans le dos, phénomènes de paralysie (disparition des sensations, en commençant par le petit doigt droit, puis jusqu'au coude, puis également le bras gauche, puis jusqu'à l'épaule, en dernier lieu également dans les genoux), difficultés d'élocution, problèmes de mémoire extrêmement importants (au bout de 2 minutes, ne se souvient plus de ce qu'elle a mangé, ne se rappelle plus dans quel train et dans quelle direction elle circule), problèmes de musculature au niveau de la nuque (lorsque sa tête bascule en avant, elle ne peut la remettre en position normale qu'avec ses mains), vertiges, **migraines**, rhume de foins  
15 amalgames, première élimination d'amalgame en sept. 95, dernière élimination d'amalgame en mai 96  
mars 96 : moins de vertiges, plus de difficulté d'élocution, moins de phénomènes de paralysie  
avril 96 : très forte réaction après l'enlèvement d'amalgames, ne peut pour ainsi dire plus bouger le bras  
mai 96 : à nouveau une très forte réaction après l'enlèvement d'amalgames  
juil. 96 : plus de phénomènes de paralysie dans les bras, amélioration de la mémoire brève court terme, encore des problèmes pour trouver ses mots lorsqu'elle est fatiguée, encore de fortes douleurs dans le dos, beaucoup moins sensible à la lumière, moins de problèmes ophtalmiques, moins de rhumes des foins  
mars 97 : état général meilleur  
mars 98 : nouvelles améliorations de l'état de santé, "revit"  
Evaluation par la patiente de son état de santé : beaucoup mieux

**Patient n° 73** V.A., f 1943

"bourdonnements" dans tout le corps, ressent un très léger tremblement dans tout le corps, vertiges, contractures dans le dos, les épaules et la nuque, **migraines**, troubles du rythme cardiaque  
9 amalgames, première élimination d'amalgame en mai 89, dernière élimination d'amalgame en avril 95  
sept. 91 : moins de vertiges et de troubles du rythme cardiaque, migraines de plus courte durée, les "bourdonnements" dans le corps ont totalement disparu  
jan. 98 : tous les symptômes ont presque complètement disparu, plus jamais de troubles du rythme cardiaque  
12.00 : idem  
5.03 : tous les symptômes ont disparu durablement  
Evaluation par la patiente de son état de santé : beaucoup mieux

**Remarque : Madame V.A. fut ma première patiente qui désira, pour des raisons de santé, l'élimination des amalgames. J'y consentis, bien qu'en 1989 je ne croyais pas encore à l'effet d'une telle mesure. Mais lorsque je constatai chez d'autres patients des améliorations de santé après l'élimination des amalgames, je résolus, dès avril 1994, de renoncer complètement à ce matériel d'obturation.**

**Patient n° 74** K.H., f 1930

vertiges (selon le médecin il s'agirait de la maladie de Menière), douleurs musculaires, **migraines**, vomissements  
13 amalgames, première élimination d'amalgame en nov. 95, dernière élimination d'amalgame en juin 96  
avril 96 : moins de migraines et de vomissements  
avril 97 : amélioration continue de l'état de santé  
avril 03 : plus de migraines, plus de vertiges, plus de problèmes d'estomac  
Evaluation par la patiente de son état de santé : beaucoup mieux

**Patient n° 75** J.K., m 1937

**céphalées**, le médecin suppose qu'elles proviennent des vertèbres cervicales, sensibilité aux changements de temps  
7 amalgames, première élimination d'amalgame en juil. 95, dernière élimination d'amalgame en juin 97  
mai 97 : plus de sensibilité aux changements de temps, plus de céphalée, plus de vertige  
juil. 00 : plus de céphalées, plus de vertiges, n'est plus sensible aux changements du temps

Evaluation par le patient de son état de santé : beaucoup mieux

**Patient n° 77** F.A., f 1957

tensions dans la nuque, énormément de **migraines**, problèmes gastriques, douleurs articulaires, chute des cheveux, sinusites

18 amalgames, première élimination d'amalgame en juin 95, dernière élimination d'amalgame en août 97  
août 97 : beaucoup moins de migraines, bien meilleur état général

juin 01 : de nouveau quelques céphalées, mais pas comparables à ce qu'elles étaient auparavant

Evaluation par la patiente de son état de santé : beaucoup mieux

**Patient n° 78** F.M., f 1955

tensions dans la nuque, douleurs dans le dos, **migraines, céphalées**, problèmes gastriques et intestinaux, problèmes psychiques

10 amalgames, première élimination d'amalgame en mars 97, dernière élimination d'amalgame en oct. 97, il se trouve peut-être encore d'autres amalgames sous 4 couronnes

oct. 97 : meilleur état général

janv. 98 : migraines et tensions dans la nuque toujours présentes, amélioration au niveau de l'estomac et des intestins, disparition totale des dépressions, état général nettement meilleur, moins de "brouillard" dans la tête, envie de vivre comme jamais depuis des années

Evaluation par la patiente de son état de santé : beaucoup mieux

**Patient n° 79** I.C., f 1958

a constamment des rhumes d'origine allergique, tensions dans la nuque, **migraines**, rhume de foins

6 amalgames, première élimination d'amalgame en déc. 95, dernière élimination d'amalgame en juin 96

nov. 96 : toujours des migraines d'égale intensité, estime que cela dépend fortement du tabac

août 97 : un peu moins de migraines, beaucoup moins d'allergies, plus de rhume des foins, légère amélioration au niveau de la nuque

sept. 02 : encore un peu de céphalées, la patiente est une grande fumeuse

Evaluation par la patiente de son état de santé : mieux

**Patient n° 80** M.A., f 1938

tensions dans la nuque, **migraines, céphalées**

13 amalgames, première élimination d'amalgame en mars 95, dernière élimination d'amalgame en juin 96

sept. 97 : disparition des migraines, moins de tensions dans la nuque, encore quelques rares céphalées

juil. 98 : nouvelles améliorations de la santé, pratiquement plus aucun problème au niveau de la nuque (peut à nouveau se garer sans problème en marche arrière), encore uniquement quelques très rares céphalées, pratiquement plus aucune douleur dans les reins

janv. 02 : nouveaux problèmes de santé : opération d'un cancer du sein, prend des anticoagulants, les migraines ont pourtant complètement disparu

Evaluation par la patiente de son état de santé : beaucoup mieux (en ce qui concerne la migraine)

**Patient n° 81** H.M., f 1949

très nombreuses **céphalées**, main droite constamment engourdie

15 amalgames, première élimination d'amalgame en févr. 96, dernière élimination d'amalgame en oct. 96

oct. 96 : moins de paresthésies dans la main, beaucoup moins de céphalées

jan. 98 : céphalées uniquement pendant les règles, main beaucoup moins engourdie, se sent en bien meilleure santé qu'auparavant

mars 99 : idem

Evaluation par la patiente de son état de santé : beaucoup mieux

**Patient n° 88** R.S., f 1963

rhumes des foins très importants, brûlures et maux de gorge continuels, fortes douleurs dans la nuque, douleurs dans les épaules (ne peut plus porter son sac sur l'épaule), **migraines**, allergies

7 amalgames, première élimination d'amalgame en janv. 95, dernière élimination d'amalgame en juil. 96  
juil. 96 : plus aucune migraine, moins de tensions dans la nuque

avril 98 : pratiquement plus aucune tension dans la nuque, disparition totale des migraines, plus aucun

rhume des foins depuis deux ans, plus de douleurs dans la gorge, plus de problèmes au niveau des épaules  
févr. 00 : ne prend plus de médicaments depuis une année, plus de céphalées, plus de cervicalgies, plus de

douleurs dans les épaules, l'allergie a disparu à 90% (était très violente autrefois)

Evaluation par la patiente de son état de santé : beaucoup mieux

**Patient no 93** D.R., f 1944

**migraines** (depuis l'âge de 14 ans)

7 amalgames, première élimination d'amalgame en fév.99, dernière élimination d'amalgame en mars 01

nov. 99: plus de migraines

déc. 00: de même, mais nouvellement hernie discale L 3-4

mars 00: n'a plus aucune migraine

juin 02: n'a absolument plus de migraine

Evaluation par la patiente de son état de santé: beaucoup mieux

**Patient no 96** M.S., f 1950

fortes **migraines**

14 amalgames, première élimination d'amalgame en juin 94, dernière élimination d'amalgame en avril 00

sept. 99: moins de migraines

fév. 00: "Touchons du bois", depuis il n'y a pas eu une seule fois de mal de tête, et absolument pas de migraines"

fév. 01: de même

déc. 02: plus de migraines, parfois un peu de mal de tête

Evaluation par la patiente de son état de santé: beaucoup mieux

**Patient no 97** M.J., f 1961

fatigue excessive, cytomégalie virus Epstein, problèmes immunitaires, le médecin recommande d'enlever les amalgames, **maux de tête, migraines**, acouphènes, un peu de vertiges, sinusite chronique (a le sentiment de devoir respirer sans nez, car celui-ci est continuellement et totalement bouché), problème de la musculature de la nuque, constipation, diarrhée, mycose (candida)

9 amalgames, première élimination d'amalgame en juil. 00, dernière élimination d'amalgame en sept. 00

sept. 00: toujours des migraines

nov. 00: santé améliorée, sinusite en diminution, vertiges disparus, plus de migraines

mars 01 : sinusite complètement disparue

juillet 01 : se sent renaître

juin 02: la fatigue a beaucoup diminué, n'a plus eu de migraines, acouphènes beaucoup mieux, environ 10% comparé au passé

juin 03 : la patiente se sent guérie, tous les symptômes ont disparu, sauf le léger acouphène, n'a plus besoin de médicaments, elle n'arrive pas à y croire, la migraine durait depuis l'adolescence, souhaite écrire un livre sur sa maladie et sa guérison

Evaluation par la patiente de son état de santé: beaucoup mieux

**Patient no 100** R.A., f 1936

**migraines**, raideur dans la nuque

13 amalgames, première élimination d'amalgame en août 99, dernière élimination d'amalgame en avril 00

mai 00: maux de tête: amélioration importante, sensible seulement lors de changements de temps, raideur dans la nuque pratiquement disparue

fév. 03: amélioration durable

Evaluation par la patiente de son état de santé: beaucoup mieux

**Patient no 101** B.J., m 1953

très fortes **céphalées** (le médecin pense que cela pourrait provenir du foie)

12 amalgames, première élimination d'amalgame en août 00, dernière élimination d'amalgame en déc. 00

déc. 00: toujours de fortes céphalées

avril 03: pas d'amélioration

Evaluation par le patient de son état de santé: pas d'amélioration

**Patient no 102** D.T., m 1966

**céphalées, migraines** (qui rayonnent de l'arcade zygomatique au front et à la nuque), incapacité de travail, résistance à toute thérapie, épuisement, bruxisme, raideur dans la nuque, douleurs dorsales et rhumatismales, transpiration considérable, douleurs articulaires, problèmes psychiques

9 amalgames, première élimination d'amalgame en mai 99, dernière élimination d'amalgame en août 99



août 99: pratiquement plus de migraines, ne vomit plus, mais encore de fortes transpirations  
mai 00: forte amélioration des migraines, le patient se sent beaucoup mieux, les douleurs rhumatismales ont un peu diminué  
fév. 01 : la transpiration a disparu  
mars 01: souffre de nouveau de migraines  
juil. 01: santé de nouveau très améliorée  
août 02: plus de céphalées, psychiquement plus stable  
fév. 03: idem  
Evaluation par le patient de son état de santé: beaucoup mieux

**Patient no 104** P.R., m 1963

perturbation du rythme cardiaque, vertiges, de temps en temps **céphalées**  
13 amalgames, première élimination d'amalgame en août 00, dernière élimination d'amalgame en jan. 01  
juil.01: amélioration du rythme cardiaque et des vertiges, céphalées plus faibles, problème principal à cette époque: douleur rayonnant dans le bras gauche  
Évaluation par le patient de son état de santé: un peu mieux

**Patient no 107** D.J., f 1963

problèmes de transit (brûlures d'estomac, constipations), **céphalées**  
16 amalgames, première élimination d'amalgame en juin 95, dernière élimination d'amalgame en nov. 96  
fév. 97: toujours des problèmes de transit  
nov.97: idem  
juin 98: transit amélioré, mais depuis 3 mois céphalées persistantes, douleurs dans la nuque, dans la colonne et dans le dos  
sept. 99: céphalées pratiquement disparues, problèmes de transit uniquement lors de stress physique ou psychique  
sept. 01 : brûlures d'estomac disparues, céphalées également  
Évaluation par la patiente de son état de santé: beaucoup mieux

**Patient no 110** D.A., f 1958

**migraines** très violentes, fatigue extrême, mycose intestinale, allergie cutanée, allergie à des produits alimentaires  
12 amalgames, première élimination d'amalgame en juin 99, dernière élimination d'amalgame en mai 00  
fév. 00: pratiquement plus de migraines  
juil. 00: les migraines ont beaucoup diminué, la fatigue n'existe plus, l'allergie de la peau s'est calmé, ne subsiste que derrière les oreilles alors qu'auparavant elle était également dans la région des yeux  
Évaluation par la patiente de son état de santé: beaucoup mieux

**Patient no 113** G.R., f. 1960

beaucoup de **maux de tête**  
6 amalgames, première élimination d'amalgame en oct. 96, dernière élimination d'amalgame en févr. 97  
août 99: moins de maux de tête  
mars 03: maux de tête beaucoup mieux, patiente enthousiaste  
Évaluation par le patiente de son état de santé: beaucoup mieux

**Patient no 115** G.H., f 1931

a eu un infarctus (1988), actuellement de l'asthme cardiaque, maux de cœur liés à des angoisses (angine de poitrine), **maux de tête**, pieds brûlants et jambes agitées pendant la nuit  
11 amalgames, première élimination d'amalgame en juil. 94, dernière élimination d'amalgame en oct. 95  
avril 97: plus de maux de tête, estime que l'extraction de la dent 26 a pu agir positivement jan. 00: n'a plus eu de maux de tête  
août 00: n'a plus de maux de tête, action positive sur l'angine de poitrine qui est moins agressive  
avr. 03: idem  
Évaluation par la patiente de son état de santé: beaucoup mieux

**Patient no 117** H.A., f 1962

fortes douleurs dans les articulations, **migraines**, gripes à répétition, problèmes dans la nuque, symptômes d'épuisement, états dépressifs, sinusites chroniques, névralgie du jumeau (une seule fois), problèmes de sommeil

10 amalgames, première élimination d'amalgame en déc. 99, dernière élimination d'amalgame en mai 00  
mai 00 : tous les symptômes ont pratiquement disparu, c'est une nouvelle vie

Evaluation par la patiente de son état de santé : beaucoup mieux

**Patient no 118** H.C., f 1954

symptômes d'épuisement, **migraines**, douleurs dans la région lombaire et rénale, parfois cervicalgie, arthrite dans les mains, conjonctivite dès qu'elle se trouve dans des courants d'air

13 amalgames, première élimination d'amalgame en oct. 99, dernière élimination d'amalgame en fév. 00  
mai 00: pas d'amélioration de santé

Evaluation par la patiente de son état de santé: pas d'amélioration

**Patient no 119** H.M., f 1962

beaucoup d'attaques de **migraines**, vertiges

10 amalgames, première élimination d'amalgame en juin 96, dernière élimination d'amalgame en fév. 98  
sept. 96: migraines déjà diminuées

jan. 98: les migraines vont beaucoup mieux

mars 01 : plus de vertiges et plus de migraines

jan. 03: idem

Evaluation par la patiente de son état de santé: beaucoup mieux

**Patient no 123** K.R. f 1947

beaucoup de **maux de tête**, **migraines**, raideurs dans la nuque, vertiges

13 amalgames, première élimination d'amalgame en mars 96, dernière élimination d'amalgame en: fév. 99

mai 98: migraines extrême après élimination du dernier amalgame

nov. 98: après ces réactions violentes, les migraines diminuent

fév. 00: n'a plus de migraines

mai 01 : santé bonne

oct. 02: amélioration durable

Evaluation par la patiente de son état de santé: beaucoup mieux

**Patient no 125** I.B., f 1952

**migraines**, vomissements, diarrhée, sensibilité aux bruits et à la lumière, nausées graves, plus graves que la migraine en soi

11 amalgames, première élimination d'amalgame en avril 00, dernière élimination d'amalgame en sept. 00

août 00: thérapie de désintoxication

sept.01: peu d'amélioration

avril 03: pas d'amélioration, veut faire enlever 2 couronnes céramique/or, espère que ça ira ensuite mieux

Evaluation par la patiente de son état de santé: pas d'amélioration

**Patient no 128** M.A., f 1954

raideurs dans la nuque, migraines, par moment pas de sensations dans les mains et dans les pieds, articulations sacro-iliaques enflammées (début juin infiltration de cortisone, depuis lors un peu mieux, avant douleurs de la tête aux pieds), symptômes d'épuisement, sentiment d'être complètement malade, raideurs dans la nuque : muscles "comme des barres de gomme dure" mal de tête, **migraine** avec aura avant tout lors des règles

9 amalgames, 3 couronnes en or recouvrant de l'amalgame, première élimination d'amalgame en sept. 99, dernière élimination d'amalgame en déc. 99

oct. 99: la patiente se fait arracher 11 dents avec de l'amalgame et des couronnes d'or, elle demande une prothèse partielle

jan. 00: plus de véritables migraines, uniquement maux de tête, les paresthésies des mains et des pieds ont disparu, pratiquement plus de douleurs dans les hanches, mais pas encore suffisamment de force musculaire, sa santé va beaucoup mieux, l'énergie revient (comme jamais depuis longtemps)

mai 01 : plus de douleurs, depuis 2 mois plus aucune migraine, plus de problèmes du bas-ventre, peut travailler pendant ses menstruations, ce qui n'était pas possible jusque là.

Evaluation par la patiente de son état de santé: beaucoup mieux

**Patient no 130** M.C., f 1965

**céphalées**, raideurs dans la nuque, de multiples allergies (sparadrap, produits de désinfection, résine artificielle, pénicilline, or, médicaments)

12 amalgames, première élimination d'amalgame en mars 98, dernière élimination d'amalgame en janv. 99  
sept. 98: grande amélioration pour la nuque, encore des céphalées, mais différemment

jan. 99: ces derniers temps céphalées extrêmes, raideurs dans la nuque améliorées

nov. 99: céphalées très améliorées, raideurs dans la nuque également

fév. 01 : céphalées encore améliorées

juin 03 : succès durable, plus de céphalées, énergie retrouvée, moins oppressée

Evaluation de son état de santé par la patiente: beaucoup mieux

**Patient no 134** P.R., f 1982

beaucoup de **céphalées**

1 amalgame, éliminé en août 98

nov. 99: plus jamais de maux de tête

Evaluation par la patiente de son état de santé: beaucoup mieux

**Patient no 135** R.S., f 1945

**migraine**

15 amalgames, première élimination d'amalgame en oct. 95, dernière élimination d'amalgame en nov. 00

mars 01 : la migraine a franchement diminué

Evaluation par la patiente de son état de santé: mieux

**Patient no 136** R.U., f 1963

symptômes d'épuisement, beaucoup de **céphalées**

10 amalgames, première élimination d'amalgame en mars 93, dernière élimination d'amalgame en avril 98

nov. 97: après éliminations d'amalgame très fortes céphalées et épuisement

juin 98: céphalées plus faibles et moins fréquentes qu'autrefois, plus rapidement disparues, mieux psychologiquement, n'a plus le sentiment d'être au fond d'un trou

mars 00: céphalées bien améliorées

Evaluation par la patiente de son état de santé: beaucoup mieux

**Patient no 140** S.T., f 1951

fatigue, mal de dos (déséquilibre du bassin), **maux de tête**, sinusites

12 amalgames, première élimination d'amalgame en juil. 97, dernière élimination d'amalgame en déc. 99

août 97: après la première élimination le premier jour forts maux de tête et migraine, le deuxième jour

sinusites, le troisième jour forte pression dans les oreilles et audition diminuée pendant toute une semaine

août 97: à nouveau fortes céphalées le jour qui suit l'élimination d'un amalgame, le deuxième sinusite

extrême, puis fortes pressions dans les oreilles

mars 98: réaction extrême après élimination: violents maux de tête pendant trois semaines

mai 98: les maux de dos vont mieux, plus de déséquilibre du bassin, aucune comparaison avec avant, la sinusite va mieux, les maux de tête ont disparu

août 98: idem, moins de fatigue

nov. 99: n'a plus eu de sinusites, les maux de dos vont mieux, les maux de têtes ont disparu, la fatigue également

nov. 00: idem, maux de tête tout au plus aux changements de temps

août 01: idem

Evaluation par la patiente de son état de santé: beaucoup mieux

**Patient no 141** S.M., f 1968

**migraines**, rhumatismes

10 amalgames première élimination d'amalgame en mars 99, dernière élimination d'amalgame en sept. 99

sept. 99: pratiquement plus de maux de tête

sept. 00: mieux, maux de tête occasionnels

oct. 01 : la migraine va mieux, mais encore des maux de dos et d'épaules assez forts par moments

Evaluation par la patiente de son état de santé: mieux

**Patient no 142** S.M., f 1965

**migraines, céphalées**, troubles de la vue, vertiges, concentration perturbée, problème de nuque  
13 amalgames, première élimination d'amalgame en fév. 00, dernière élimination d'amalgame en mai 00  
fév. 00: après les trois premières éliminations fatigue extrême, mais pas de céphalées  
mars 00: après l'élimination vertiges  
mai 00: allégée, encore des migraines et des troubles de la vue après la dernière élimination puis plus du tout, maux de tête très améliorés, raideurs disparues  
mai 01: amélioration durable de la santé  
Evaluation par la patiente de son état de santé: beaucoup mieux

**Patient no 144** S. I., f 1945

**maux de tête**

14 amalgames, première élimination d'amalgame en juin 96, dernière élimination d'amalgame en août 99  
août 99: maux de tête améliorés, sensible encore en état de stress  
fév. 00: maux de tête très rares  
mai 01 : maux de tête un peu plus accentués que l'année précédente  
Evaluation par la patiente de son état de santé: mieux

**Patient no 147** S.B., f 1962

problèmes de digestion, fortes **migraines** chaque semaine, (parfois même chaque jour), parfois des vertiges, auparavant des problèmes de peau, pression artérielle basse  
13 amalgames, première élimination d'amalgame en juil. 97, dernière élimination d'amalgame en août 00  
sept. 99: migraines beaucoup améliorées  
août 00: n'a plus eu de migraines  
jan. 03: n'a plus eu de migraines et se sent en parfaite santé  
Evaluation par la patiente de son état de santé: beaucoup mieux

**Patient no 149** S.A., f 1967

**migraines**

4 très petits amalgames, première élimination d'amalgame en sept 97, dernière élimination d'amalgame en oct. 97  
nov. 02: toujours des migraines, la patiente suppose qu'elles pourraient avoir une relation avec la prise de la pilule  
Evaluation par la patiente de son état de santé: pas d'amélioration

**Patient no 151** W.M. f 1945

**céphalées**, rhume des foins, allergies

9 amalgames, première élimination d'amalgame en mars 95, dernière élimination d'amalgame en mars 99  
mars 98: les céphalées vont beaucoup mieux, la patiente est curieuse de voir si les allergies auront diminué dans un an  
mai 99: n'a plus de grosses attaques de mal de tête, l'allergie dure jusqu'en mai plutôt qu'en juin plus d'eczémas ni de démangeaisons  
juil. 00: trois mois de rhume des foins sans eczéma (auparavant elle avait toujours de forts eczémas aux bras et à la poitrine avec des démangeaisons), maux de tête rares (une fois tous les deux mois), autrefois toujours de fortes migraines avec des vomissements  
jan. 03: incomparablement mieux (les migraines deviennent très rares et très faibles, alors qu'autrefois elle était souvent alitée), plus d'eczémas  
Evaluation par la patiente de son état de santé: beaucoup mieux

**Patient no 154** H.P., m 1959

**céphalées**

17 amalgames, première élimination d'amalgame en oct. 97, dernière élimination d'amalgame en août 00  
fév. 99: pratiquement plus de céphalées, bien que 6 amalgames subsistent  
août 00: céphalées éventuelles au changements de temps, beaucoup plus faibles qu'autrefois, ne prend plus de médicaments  
mai 03: céphalées seulement aux changements de temps  
Evaluation par le patient de son état de santé: beaucoup mieux

**Patient no 157** R.C. m 1952

vertiges, **migraines**, **céphalées**, raideurs de la nuque, acouphènes, problèmes d'estomac et d'intestins, paresthésies aux mains et aux pieds, dépression, problèmes articulaires  
8 amalgames, première élimination d'amalgame en mai 94, dernière élimination d'amalgame en sept. 00  
fév. 01: céphalées un peu améliorées, ainsi que les problèmes articulaires  
Evaluation par le patient de son état de santé un peu mieux

**Patient no 161** U.B., m 1954

**migraines**, raideurs dans la nuque, problèmes articulaires, problèmes des épaules, ne peut plus s'endormir sur le côté droit  
2 amalgames, première élimination d'amalgame en sept. 00, dernière élimination d'amalgame en sept. 00  
nov. 00: pas d'amélioration  
déc. 02: les migraines sont toujours pareilles  
Evaluation par le patient de son état de santé: pas d'amélioration

**Patient no 164** C.T., m 1986

souvent fortes **céphalées**, **migraines** (envoyé par un médecin pour l'élimination des amalgames )  
1 amalgame éliminé en mai 00  
juin 00: céphalées et migraines bien plus rares et plus faibles  
juil. 01 : selon conversation téléphonique plus de céphalées  
jan.03: n'a plus eu de céphalées  
Evaluation par le patient de son état de santé: beaucoup mieux

**Patient no 169** M.F., f 1951

Syndrome de fatigue chronique, symptômes d'épuisement, extrême fatigue, douleurs dans les bras, dans le dos, **céphalées**, **migraines**  
16 amalgames, première élimination d'amalgame en mai 99, dernière élimination d'amalgame en déc. 00  
fév. 00: fatigue un peu améliorée, toujours de fortes douleurs dans les bras et dans le dos  
sept. 00: migraines moins fortes  
déc. 00: migraines moins fortes, douleurs dans le dos moins fortes et dans les bras disparues, encore de la fibromyalgie  
mai 01: migraines moins fortes, fibromyalgie : amélioration, état général meilleur  
Evaluation par la patiente de son état de santé: beaucoup mieux

**Patient no 173** S.I., f 1945

**céphalées**, **migraines**, nausées, problèmes de nuque et de dos, langue trop sensible  
6 amalgames, première élimination d'amalgame en sept. 00, dernière élimination d'amalgame en mars 01  
mars 01 : moins de céphalées, migraines un peu mieux, toujours des problèmes de dos et de nuque, des nausées et des problèmes d'estomac  
oct. 01 : un peu moins de céphalées  
Evaluation par la patiente de son état de santé: un peu mieux

**Patient no 175** W.M., f 1952

**céphalées**, tensions dans la nuque  
18 amalgames, première élimination d'amalgame en jan. 95, dernière élimination d'amalgame en oct. 97  
déc. 00: moins de cervicalgies  
Evaluation par la patiente de son état de santé: un peu mieux

**Patient no 177** Z.C., f 1976

problèmes de nuque, eczéma sur tout le corps, problèmes d'estomac et d'intestin, paresthésies extrêmes aux pieds, problèmes de dos, **migraines**, sinusites  
3 amalgames, première élimination d'amalgame en sept. 00, dernière élimination d'amalgame en nov. 00  
jan. 01: dos moins raide, plus de migraines, la peau améliorée (ne prend plus de médicaments à base de cortisone), problèmes d'estomac et d'intestin subsistent, l'épuisement aussi, les paresthésies des pieds ont diminué  
août 01 : état général nettement meilleur, subsistent encore les problèmes d'estomac et d'intestin, également des sinusites, les problèmes de la nuque ne sont plus si graves, plus de paresthésies, les eczémats vont mieux, l'épuisement également, les migraines ont disparu  
juil. 02: amélioration durable  
Evaluation par la patiente de son état de santé: beaucoup mieux

**Patient no 178** P.A., f 1971

paniques, problèmes de respiration douleurs articulaires, problèmes d'estomac, **céphalées**  
9 amalgames, première élimination d'amalgame en juin 99, dernière élimination d'amalgame en déc. 99  
nov. 99: paniques diminuées, maux de tête idem, problèmes d'estomac et d'articulation sans changement  
déc. 99: symptômes concernant la tête ont diminué, estomac et articulations sans changement  
Evaluation par la patiente de son état de santé: mieux

**Patient no 179** H.P., f 1961

problèmes d'estomac et d'intestin (vomissement, diarrhée), beaucoup de **céphalées** et de **migraines**,  
fatigue  
11 amalgames, première élimination d'amalgame en déc. 98, dernière élimination d'amalgame en jan. 01  
mai 99: beaucoup de migraines  
sept. 00: jusqu'à fin avril presque toujours malade, depuis lors les migraines ont diminué  
mars 01 : les migraines ont diminué  
Evaluation par la patiente de son état de santé: beaucoup mieux

**Patient no 182** T.H., f 1962

**migraines** presque quotidiennes, cervicalgies, arythmies cardiaques  
10 amalgames, première élimination d'amalgame en jan. 94, dernière élimination d'amalgame en nov. 00  
juin 00: souffre encore beaucoup de migraines et de céphalées  
nov. 00: migraines seulement environ une fois par mois  
jan. 01 : les migraines ont disparu, en cas de grippe quelques maux de tête, plus de cervicalgies  
Evaluation par la patiente de son état de santé: beaucoup mieux

**Patient no 186** A.D., m 1962

fourmillement dans les doigts, dans les bras, au visage (paresthésies dans les coins de la bouche), pertes de  
poids, symptômes d'épuisement, musculature des cuisses crispée, **céphalées** derrière les yeux ("pressions  
infernales"), vertiges  
17 amalgames, première élimination d'amalgame en août 99, dernière élimination d'amalgame en jan. 00  
nov.99: réaction extrême lors d'une thérapie de désintoxication (tremblements des mains, symptômes  
d'épuisement)  
mars 00: les maux de tête ont pratiquement disparu, plus de mains froides, les tremblements ont beaucoup  
diminué  
mars 01 : santé bien meilleure, maux de tête seulement au changement de temps, le poids passe de 56 à 68  
kg, les capacités sportives n'atteignent pas encore le 100%  
Evaluation par le patient de son état de santé: beaucoup mieux

**Patient no 189** A. Y., f 1966

épuisement, douleurs surtout dans la région du bassin, exceptionnellement aussi des **migraines**, son  
médecin ne veut plus la soigner tant qu'elle n'élimine pas ses amalgames  
7 amalgames, première élimination d'amalgame en déc. 99, dernière élimination d'amalgame en fév. 00  
fév. 01: se sent beaucoup mieux, avec beaucoup moins de douleurs  
Evaluation par la patiente de son état de santé: beaucoup mieux

**Patient no 195** G.M., m 1952

**céphalées**, rhume des foies  
14 amalgames, première élimination d'amalgame en nov. 93, dernière élimination d'amalgame en fév. 98  
fév. 98: n'a plus eu besoin, l'année précédente, de dépôt de cortisone, l'allergie était améliorée, la céphalée  
diminuée  
mars 01: céphalées moins fortes et moins fréquentes, mais encore occasionnelles  
avril 01: dernièrement un accès de mal de tête, l'allergie cette année de nouveau plus forte  
Evaluation par le patient de son état de santé: un peu mieux

**Patient no 198** S. D., f 1962

**migraines**, fatigue  
7 amalgames, première élimination d'amalgame en juil. 97, dernière élimination d'amalgame en juin 98  
la première partie des amalgames a été éliminée par un autre dentiste, les symptômes ont diminué depuis  
lors

mai 98: souffre à nouveau de céphalées et de migraines  
sept.99: dans cette dernière demi-année n'a pratiquement plus eu de maux de tête, tout au plus aux changements de temps, encore fatiguée, mais moins souvent  
mars 01 : les migraines vont beaucoup mieux  
Evaluation par la patiente de son état de santé: beaucoup mieux

**Patient no 199** M.R., m 1971

**maux de tête** fréquents, **migraines**, hémorragies dans le corps vitré  
12 amalgames, première élimination d'amalgame en avril 01, dernière élimination d'amalgame en juin 02  
juin 02: n'a plus eu de migraines depuis l'automne dernier  
Evaluation par le patient de son état de santé: beaucoup mieux

**Patient no 210** C.I., f 1957

allergies aux fruits et au pollen, **céphalées**, douleurs articulaires (dans le dos, les doigts, les mains), problèmes de nuque  
17 amalgames, première élimination d'amalgame en juil. 01 , dernière élimination d'amalgame en fév. 02  
la patiente a 9 dents mortes, qui sont en partie un peu sensibles  
mai 02: maux de tête un peu mieux et moins fréquents, mais encore assez violents  
Evaluation par la patiente de son état de santé: un peu mieux

**Patient no 211** H.H., f 1958

problèmes de sinusites, nerfs douloureux dans les jambes et dans les bras, des **céphalées** permanentes, cervicalgies, symptômes d'épuisement  
13 amalgames, première élimination d'amalgame en sept. 00, dernière élimination d'amalgame en jan. 01  
août 01: céphalées bien mieux, ainsi que les symptômes d'épuisement, encore des douleurs dans les bras et la nuque, état général pourtant beaucoup mieux  
mai 03: état général beaucoup mieux  
Evaluation par la patiente de son état de santé: beaucoup mieux

**Patient no 213** B.J., m 1958

acouphènes, **céphalées**, problèmes de mémoire, douleurs abdominales, jambes lourdes, comme un rideau noir devant les yeux (jamais auparavant), douleurs derrière le sternum, fatigue chronique  
10 amalgames, première élimination d'amalgame en nov. 00, dernière élimination d'amalgame en mai 01  
jan. 01: après le premier traitement : dépression, paresthésies, scintillement devant les yeux, forts vertiges  
mars 01 : plus d'énergie, acouphènes inchangé, le patient se sent plus fort, les vertiges et la dépression n'existent plus  
déc. 01 : acouphènes inchangé, vertiges et douleurs abdominales disparus, ainsi que les céphalées  
sept. 02: acouphènes un peu mieux, la fatigue chronique a beaucoup diminué, ainsi que les autres symptômes  
mars 03: état de santé bien amélioré, plus d'épuisement ("c'est comme le jour et la nuit"), acouphènes toujours présents  
Evaluation par le patient de son état de santé: beaucoup mieux

**Patient no 217** S.I. f 1948

symptômes d'épuisement, ne peut plus se coucher sur l'épaule droite, cervicalgies, **migraines**, flatulences, paresthésies dans les bras et dans les jambes, vertiges, nausées (surtout depuis 3 mois), allergies à la pénicilline et à la morphine, troubles psychiques, dépressions, bourdonnements dans la tête, goût de métal dans la bouche, problèmes d'ouïe et de vue, stress extrême, troubles de la concentration (elle oublie les nom des personnes photographiées), plus de coordination entre la pensée et la parole, réponses confuses (elle le remarque elle-même aussitôt, - elle était première de classe), eczémas  
12 amalgames, première élimination d'amalgame en jan. 02, dernière élimination d'amalgame en août 02  
fév. 02: se sent déjà en meilleure santé  
juin 02: après la fin d'une thérapie de "chlorella" (algue) grosse crise et beaucoup de symptômes  
fév. 03: tous les symptômes de maladie ont disparu, la patiente se sent en bonne santé (rapport détaillé sur la patiente voir aussi sur Internet [www.amalgam-info.ch/engel.htm](http://www.amalgam-info.ch/engel.htm) sous "un rapport d'une patiente")  
Evaluation par la patiente de son état de santé: beaucoup mieux

**Patient 218** K.C., f 1961

symptômes d'épuisement, dépression, fortes **migraines**, problèmes de thyroïde, augmentation du poids de 40 kg, instabilité psychique, paresthésies, vertiges, douleurs de dos et de genoux

9 amalgames, première élimination d'amalgame en fév. 01, dernière élimination d'amalgame en avr. 02  
fév. 02: très fortes réactions à l'élimination de l'amalgame, comme droguée, ne sait plus où elle a parké son auto, ni ce qu'elle a dit au téléphone, elle a des cauchemars, achète de la nourriture pour chien "Frolic", bien qu'elle n'ait pas de chien, espèce d'absence totale pendant une semaine, perte de mémoire, a fait trois fois la même lessive, a oublié où elle allait à l'école, ainsi que de nombreux prénoms et noms  
mars 02: plus de migraines

avril 02: idem, c'est comme si un voile s'était levé

août 02: dramatique détérioration, encore plus grave qu'en février, a même fait une tentative de suicide: est-ce suite à une thérapie de désintoxication (la patiente avait avalé 25 médicaments différents) ?

mars 03: santé de nouveau bien meilleure, abandonne la plupart des médicaments, énergie augmentée, dépression parfois plus forte, mais de nouveau apaisée, plus de migraines, (autrefois elle restait trois jours par semaine au lit), plus de maux de dos et de genoux

Évaluation par la patiente de son état de santé: beaucoup mieux

**Patient no 220** R.C., f 1962

symptômes d'épuisement, beaucoup de **céphalées** et de **migraines**, eczémas, depuis l'enfance beaucoup de maux de tête, goût de métal, ne peut parfois plus supporter la lumière, vertiges, sans élan, dépressions surtout en hiver, sensible aux bruits, depuis trois ans, les symptômes se sont accentués, bien que la patiente ne fume pas et pratique du sport : elle était autrefois plus en forme, symptômes au niveau de la tête et du visage en augmentation

15 amalgames, première élimination d'amalgame en avril 02, dernière élimination d'amalgame en juil. 02  
avril 03: pratiquement plus de céphalées, ni de migraines, la sensibilité à la lumière et le goût de métal ont disparu, ainsi que la tendance aux dépressions (il reste 3 amalgames que la patiente, pour des raisons financières ne veut éliminer qu'en automne)

Évaluation par la patiente de son état de santé: beaucoup mieux

**Patient no 231** B.H., f 1941

beaucoup de **migraines**, maux de dos depuis 20 ans, cervicalgies, fatigue chronique, bras insensibles en commençant par le petit doigt et l'annulaire, de temps en temps vertiges, douleurs articulaires, entre autre à l'épaule, parfois scintillement, mauvaise ouïe à droite, perte de cheveux, ongles cassants, a eu un temps des arythmies, problèmes de mémoire et de concentration, goût de métal

8 amalgames, première élimination d'amalgame en avril 02, dernière élimination d'amalgame en juin 02  
août 02: plus de migraines, encore des maux de dos

mars 03: de nouveau quelques migraines, surtout après un traitement à l'acupuncture, espère qu'après ce traitement tout ira à nouveau mieux

Évaluation par la patiente de son état de santé: mieux

**Patient no 232** H.M., f 1946

diabète depuis 6 ans, (depuis lors des évanouissements et des collapsus, maintenant qu'elle prend de l'insuline, cela va mieux), envisage une opération de la thyroïde, insomnies, **céphalée** à partir de la droite, diarrhées et constipations

10 amalgames, première élimination d'amalgame en sept. 02, dernière élimination d'amalgame en janv. 03  
fév. 03: maux de tête un peu mieux, plus si fréquents, cervicalgies toujours présentes

Évaluation par la patiente de son état de santé: un peu mieux

**Patient no 233** F.J., f 1968

**maux de tête**, sinusite chronique, allergies

6 amalgames, première élimination d'amalgame en août 02, dernière élimination d'amalgame en sept. 02

mars 03: plus de maux de tête, ni de sinusites

Évaluation par la patiente de son état de santé: beaucoup mieux

**Patient no 234** S.M., f 1954

très souvent des **céphalées**, pouvant devenir des **migraines**, maux de dos, lors de stress aussitôt lumbago, vertiges, problèmes de la nuque, rarement des paresthésies dans les bras, scintillement,

15 amalgames, première élimination: sept.02, dernière élimination: mai 03

oct. 02: très fortes céphalées après l'élimination



mai 03: n'a plus de maux de tête, sauf au changements de temps. Elle se compare à son mari qui a encore des amalgames en disant : "Avant j'avais mal à la tête comme lui, c'était lié au temps. Cela n'est plus le cas du tout !"

Evaluation par la patiente de son état de santé: beaucoup mieux

**Patient no 235** B.M., f 1973

problèmes d'estomac, légères dépressions, un peu de **maux de tête**, de maux de dos et de cervicalgie  
2 amalgames, première élimination d'amalgame en juin 02, dernière élimination d'amalgame en juin 02  
oct. 02: encore des problèmes d'estomac, cervicalgie améliorée, maux de tête un peu améliorés

Evaluation par la patiente de son état de santé: un peu mieux

**Patient no 237** W.U. f 1950

goût de métal dans la bouche, problèmes vasculaires, parfois des scintillements, comme si on avait trop frotté les yeux, beaucoup de **maux de tête** qui montent depuis le sinus maxillaire vers l'œil gauche et qui se transforment en **migraine**, cervicalgies, fourmillements des doigts (phalanges distales), pouls trop rapide

8 amalgames, première élimination d'amalgame en avril 02, dernière élimination d'amalgame en mai 02  
avr. 02: le pouls s'est normalisé (de 125 à 65), les maux de tête vont mieux, ainsi que les vertiges, plus de scintillements

juin 02: nouveau des forts maux de tête

juil. 02: plus de problèmes vasculaires, cervicalgie diminuée, les doigts ne fourmillent plus, les maux de tête vont mieux, les migraines sont plus faibles et rares, les vertiges également, le pouls est bon

Evaluation par la patiente de son état de santé: mieux

**Patient no 239** N.S., f 1962

symptômes de total épuisement, pression artérielle élevée, **migraines**, sentiment d'opacité dans la tête, difficultés de concentration, dépressions, vertiges

9 amalgames, première élimination d'amalgame en mai 01, dernière élimination d'amalgame en mars 03  
jan. 02: concentration très difficile, pression continue dans la tête, vomissements, coliques

juil. 02: très forts vertiges et maux de tête

jan. 03: les migraines vont mieux, les vertiges ne sont plus si forts

mars 03: n'a plus eu de migraines durant les derniers mois, encore des difficultés de concentration

Evaluation par la patiente de son état de santé: mieux

**Patient no 241** R.W., m 1942

pression dans la tête, **mal de tête**, comme un abasourdissement, fatigue chronique, taches rouges qui perdurent sur les bras et le dos des mains qui avaient été exposés au soleil

18 amalgames, première élimination d'amalgame en avril 02, dernière élimination d'amalgame en avril 03

mai 03: amélioration de la peau, fatigue disparue, se sent beaucoup mieux, l'abasourdissement dans la tête a pratiquement disparu, le patient se demande, si les observations suivantes pourrait être également attribuées à l'élimination des amalgames: il y a encore une année, lorsqu'il buvait un peu d'alcool (1 ou 2 bières) il ressentait aussitôt un faible mal de tête sur les yeux, et avait quelques maux de tête le lendemain à son réveil cependant que ses collègues (qui avaient bu comme lui) ne ressentaient rien, ce mal de tête a maintenant complètement disparu, même lorsqu'il boit un peu plus d'alcool

Evaluation par le patient de son état de santé: beaucoup mieux

**Patient no 242** B.L., f 1958

**migraine**

8 amalgames, première élimination d'amalgame en nov. 99, dernière élimination d'amalgame en sept. 00  
sept. 02: migraines toujours semblables, aucune amélioration

Evaluation de son état de santé par le patient: pas d'amélioration

**Patient no 247** K.J. m 1952

**céphalées** pas extrêmes mais régulières, nervosité, tension

13 amalgames, première élimination d'amalgame en mars 02, dernière élimination d'amalgame en déc. 02

mars 03: moins de maux de tête rayonnants

Evaluation par le patient de son état de santé: mieux

**Patient no 251** H.H., m 1954

**céphalées**, oedèmes dans les jambes surtout à gauche, douleurs partant du genou à la hanche, eczémas surtout à la main et au pied gauches, cervicalgie, flatulences, fatigue chronique, manque d'appétit, crampes dans la région des côtes, toux permanente, insomnies

7 amalgames, première élimination d'amalgame en déc. 02, dernière élimination d'amalgame en févr. 03  
jan. 03: plus de maux de tête, jambes moins lourdes, eczéma de la main amélioré

févr. 03: sommeil meilleur, fatigue diminuée, eczéma amélioré, plus de jambes lourdes, ni de maux d'estomac, ni de mal de tête

Evaluation par le patient de son état de santé: beaucoup mieux

**Patient no 253** S.G., f 1951

beaucoup de **migraines**

15 amalgames, première élimination d'amalgame en juin 95, dernière élimination d'amalgame en déc. 01  
mai 03: encore de rares migraines, très faibles, pas comparables à celles d'autrefois, 1 comprimé suffit à les couper

Evaluation par la patiente de son état de santé: beaucoup mieux

**Patient no 256** S.R., f 1947

beaucoup de **céphalées**

8 amalgames, première élimination d'amalgame en sept. 00, dernière élimination d'amalgame en nov. 01  
mars 03: a moins de céphalées

Evaluation par la patiente de son état de santé: mieux

**Patient no 257** M.S., f 1943

allergies (lait, poils de chat, conserves, poussière domestique, produits laitiers), rhume chronique, asthme, **céphalées, migraines**

3 amalgames, première élimination d'amalgame en mai 96, dernière élimination d'amalgame en juin 96  
déc. 96: le rhume va mieux, céphalées et migraines durent toujours

déc. 99: allergies améliorées, plus d'asthme, les migraines vont mieux

mars 00: plus d'allergie (médicaments supprimés), migraines mieux, plus d'asthme, de temps en temps de la toux

mars 03: céphalées rares, plus de migraines, plus d'allergies

Evaluation par la patiente de son état de santé: beaucoup mieux

**Patient no 258** P.M., f 1934

**céphalées**, problèmes de nuque

8 amalgames, première élimination d'amalgame en août 97, dernière élimination d'amalgame en avril 03,  
deux implants de titane (14 et 15)

avril 03: aucune amélioration

Evaluation par la patiente de son état de santé: pas d'amélioration

**Patient no 261** C.I., f 1964

fatigue chronique, fibromyalgie, **migraines**, beaucoup de céphalées, problèmes de nuque, paresthésie dans les mains, douleurs articulaires (chevilles, genoux), voit des points noirs, symptômes d'épuisement

10 amalgames, première élimination d'amalgame chez un autre dentiste, dernière élimination d'amalgame en mai 03

mai 03: les maux de tête ont diminué depuis une année d'environ 90%, (avait précédemment des céphalées du matin au soir), fatigue diminuée, plus de paresthésies

Evaluation par la patiente de son état de santé: beaucoup mieux